


Anévrisme Aorte Abdominale

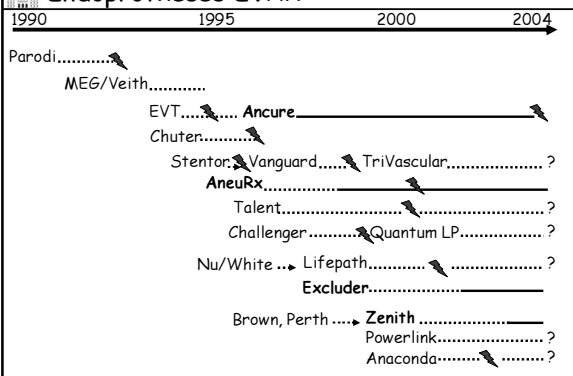
Indications Morphologiques du Traitement Endovasculaire

Philippe Cluzel

Université Pierre et Marie Curie (UPMC),
Hôpital Pitié-Salpêtrière, Paris, FRANCE




Endoprothèses EVAR

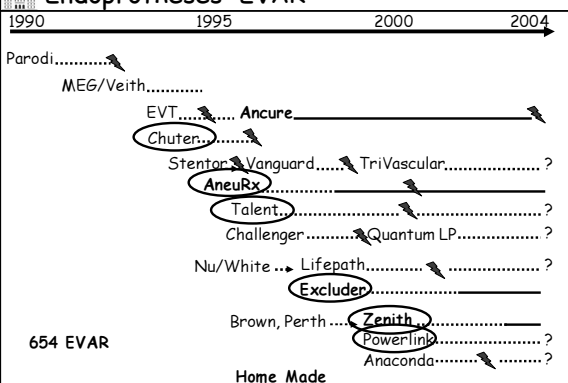


1990 1995 2000 2004

Parodi.....
MEG/Veith.....
EVT..... Ancure.....
Chuter.....
Stentor, Vanguard..... TriVascular..... ?
AneuRx.....
Talent..... ?
Challenger..... Quantum LP..... ?
Nu/White... Lifepath..... ?
Excluder.....
Brown, Perth... Zenith.....
Powerlink..... ?
Anaconda..... ?

Rutherford et Krupski, J Vasc Surg 2004; 39:1129-39

Endoprothèses EVAR




1990 1995 2000 2004

Parodi.....
MEG/Veith.....
EVT..... Ancure.....
Chuter.....
Stentor, Vanguard..... TriVascular..... ?
AneuRx.....
Talent..... ?
Challenger..... Quantum LP..... ?
Nu/White... Lifepath..... ?
Excluder.....
Brown, Perth... Zenith.....
Powerlink..... ?
Anaconda..... ?

654 EVAR

Home Made

Rutherford et Krupski, J Vasc Surg 2004; 39:1129-39



	AneuRx	Endologix	Excluder	Lifepath	Talent	Zénith
	Medtronic	Edwards	Gore	Edwards	Medtronic	Cook
FDA	FDA 1999		FDA 2002			FDA 2003
Nb Poses	30 000	1700		1000	20 000	12 000
Stent	Nitinol	Acier Chrome	Nitinol	Elgiloy	Nitinol	Acier
Revêtement	Dacron mince	PTFE	PTFE	Dacron mince	Dacron mince	Dacron
Ø Aortique	20 à 28	25 et 28	Jusqu'à 31	26 à 29	16 à 36	22 - 32
Ancrage Spécifique			Crochets		F. Supra R.	F. Supra R. Crochets
Ø Iliaque	12 à 16	16	10 à 20	10 à 18	8 à 20	8 à 24
Intrducteur		21 F / 9 F	18 F / 12 F	25 F / 19 F	20-24 F/18F	20 F/ 18F

Introduction

Algorithme pour la sélection des patients n'est pas possible
attente des études randomisées de suivi à long terme

Décision de recommander un type d'intervention

- assez subjective
- varie d'une institution à l'autre
- motivée par un certain nombre de facteurs : anatomiques
comorbidité médicale
opérateurs
disponibilité matériel

Green RM, J Am Coll Surg 2002; 194:567-573

Caractéristiques Anatomiques

Influencent

- Déploiement et largage de l'endoprothèse
- Imagerie per opératoire
- Exclusion de l'anévrisme
- Pérennité de l'ancrage de l'endoprothèse
- Intégrité à long terme de l'endoprothèse

Corrélées avec

- Taux de succès technique
- Incidence des endofuites
- Migration
- Taux de conversion
- Nécessité de procédures secondaires

Chaikof et al, J Vasc Surg 2002; 35:1061-6

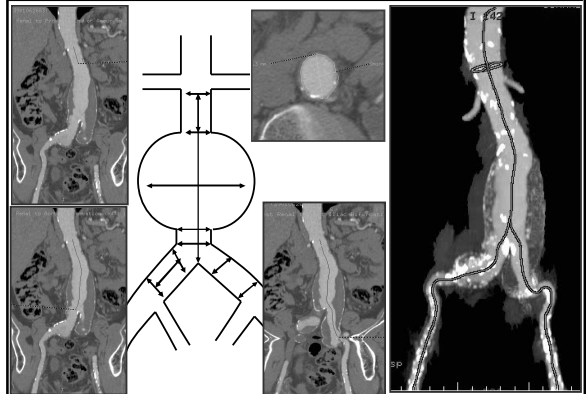
Facteurs Anatomiques pour Sélection Patient

Incluent Longueur, forme, angulation du collet infra rénal
 Atteinte anévrysmale des artères iliaques primitives
 Pathologie occlusive des artères iliaques
 Tortuosité importante des axes ilio-fémoraux

Techniques imagerie Scanner hélicoïdal (diamètres)
 Aortographie graduée (longueurs)
 Echographie endovasculaire
 Angiographie résonance magnétique
 Combinaison

Green et al, J Am Coll Surg 2002; 194:567-573

Méthode de la ligne centrale



Variabilité mesures diamètres

Méthode	Variabilité intra-observateur
Non-standardisée	4.0 ± 5.1 mm
Ligne centrale	2.8 ± 4.4 mm

Cayne et al J Vasc Surg 2004;39:811-815

Méthode	Variabilité inter-observateur
Coupes axiales	5.8 ± 5.8 mm
Ligne centrale	2.1 ± 1.8 mm

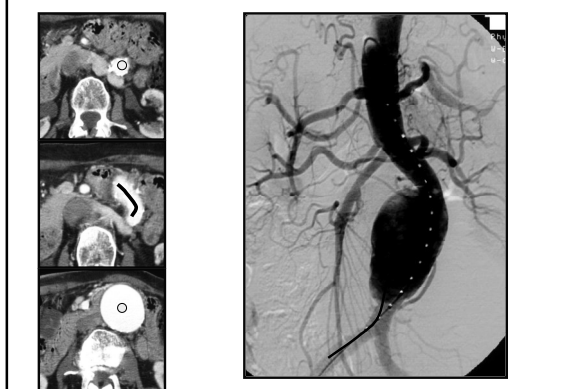
Sprouse et al J Vasc Surg 2004;40:443-447

Variabilité mesures longueurs

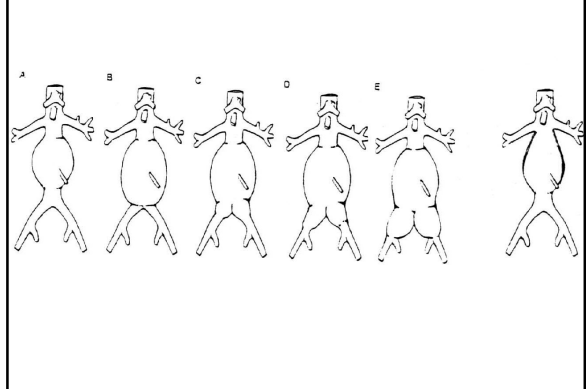
Méthode	Variabilité inter observateur
Coupes axiales	8.8 ± 7.1 mm
Ligne centrale	4.1 ± 3.2 mm

Sprouse et al J Vasc Surg 2004;40:443-447

Aortographie graduée



Classification AAA



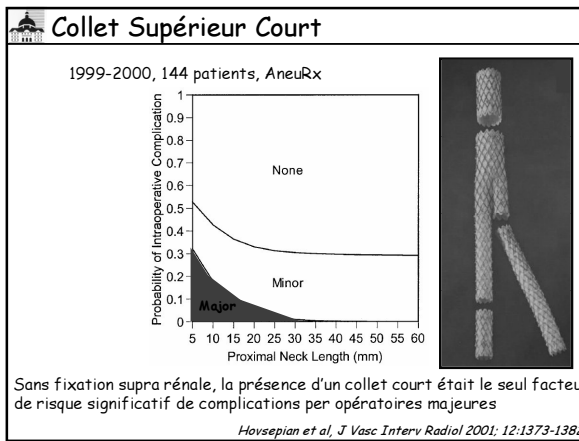
Impact of Exclusion Criteria on Patient Selection

%	Armon BrJS 1997	Zarins Ann S 2000	Woodburn BrJS 2001	Carpenter JVS 2001	Ohki JpnCJ 1999
Period of study	1994-1996	1993-2000	1998-1999	1998-2000	1997-1998
N of patients	15/85/154	163/353	76/115	103/307	12/60
Rejection for EVAR	90 Bi 45 Mono	56	66	34	20
N of Devices	1	1	1	6	7
Short Neck	29	36	53	54	100
Small Iliacs	1	7	4	47	
Wide Neck	8	9	13	40	
PIA with IIA	3	16	1	21	66
Neck Angle	2	8	5	14	
Neck Thrombus				10	
Iliac Tortuosity	3			10	17
Acc. Renal A.		3		6	
Narrow Ao. Bif.				2	17

Anatomie collet supérieur infra rénal

Longueur, forme, angulation du collet infra rénal
Calcification, thrombus

Chaikof et al, J Vasc Surg 2002; 35:1061-6
Albertini et al, Eur J Vasc Endovasc Surg 2000; 19:308-312



Collet supérieur court

1994-1998, 238 patients, Zénith avec ancrage supra rénal

Recommandations pour collet supérieur
Longueur: 20 mm sans angulation
25 mm avec angulation >15°
Exclu si angle >30°

	Recommandation (n = 110)	Hors recommandation (n = 128)
Endofuite précoce	4 (3.6%)	16 (12.5%)
Endofuite tardive	0 (0%)	3 (2.3%)
Total	4 (3.6%)	19 (14.8%)

Augmentation risque endofuite pour chaque mm au dessous du seuil

Stanley et al, J Endovasc Ther 2001; 8:457-464

Collet supérieur court

• Fixation proximale à court terme peut être obtenue avec collet court de moins de 10 mm

Greenberg et al, Cardiovasc Surg 2000; 8:350-354

Endoprothèse fenêtrée

Verhoeven et al, Eur J Vasc Endovasc Surg 2004; 27:477-483
Greenberg et al, Eur J Vasc Endovasc Surg 2004; 27:484-491

Forces de Mobilisation Endoprothèse

- Flux entraîne poussée longitudinale mobilisation inférieure variable en fonction diamètre endoprothèse
3.1 à 5.1 N si étroite
7 à 9 N si large
- Explique le taux plus élevé de migration observé avec collet supérieur large sans ancrage
- Force additionnelle dans les courbures de 1.5 N

Liffman et al, J Endovasc Ther 2001; 8:358-371

Forces de Mobilisation Endoprothèse

- Surface de contact
- Force radiale du stent
- Nature de la prothèse
- Paroi aortique
- Système d'ancrage

Resch et al, Eur J Vasc Endovasc Surg 2000; 20:190-195

Angulation Collet Supérieur et Endofuite

Endofuite proximale augmente significativement avec angulation >30°

Albertini et al, Eur J Vasc Endovasc Surg 2001; 22:53-56

Angulation Collet Proximal

1995-2001, 81 patients, AneurRx

Angulation collet proximal était le seul facteur de risque significatif corrélé avec endofuite proximale et migration endoprothèse

Sternbergh et al, J vasc Surg 2002; 35:482-6

Angulation Collet Proximal

1994-1998, 258 patients, Endoprothèse sur mesure

	Diamètre max (mm)	Longueur (mm)	Angulation (degrés)
Endofuite proximale (n=31)	27 ± 4	29 ± 12	50 ± 16
<i>p value</i>	0.05	0.5	0.0005
Migration (n=15)	27 ± 4	27 ± 14	54 ± 20
<i>p value</i>	0.5	0.4	0.003
Pas de migration ni endofuite proximale	26 ± 4	31 ± 14	37 ± 18

Corrélation directe entre angulation (50 °) et survenue complications

Albertini et al, Eur J Vasc Endovasc Surg 2000; 19:308-312

Angulation Collet Proximal

1998-2000, 289 patients, endoprothèse Talent

	Angulation collet				Total (n=289)	<i>p</i>
	0-10° (n=36)	11-39° (n=172)	40-59° (n=73)	60-85° (n=8)		
Dilatation AAA	2.8	2.9	4.1	0	3.1	0.599
Endofuite Type 1	13.9	13.4	11	25	13.1	0.942
Toutes endofuites	33.3	33.7	28.8	37.5	32.5	0.877
Migration	2.8	4.7	5.5	0	4.5	0.85
Plicature (>45°) endoprothèse	5.6	14	16.4	50	14.5	0.013
Thrombose	2.8	2.3	1.4	0	2.1	0.921

Quelle que soit angulation, pas de différence significative sur les taux d'endofuite, de migration et de dilatation AAA

Robbins et al, Ann Vasc Surg 2005; 19:172-177

Matériel Intra Luminal Collet Supérieur

268 patients, 19 (7%) avec matériel intraluminal, Palmaz stent PTFE
Pas d'endofuite, de migration et d'embolie distale

Présence de matériel intraluminal n'est pas une contreindication

Gitlitz et al, J Vasc Surg 2001; 33:340-4
Schurink et al, Br J Surg 1999; 86:581-7

Matériel Intra Luminal Collet Supérieur

Grading and Categorization of Aortic Neck

	Absent	Mild	Moderate	Severe
Length (L) mm	$L > 25$	$15 < L < 25$	$10 < L < 15$	$L < 10$
Diameter (d) mm	$d < 24$	$24 < d < 26$	$26 < d < 28$	$d > 28$
Angle (α or β) °	$\alpha < 30$	$30 > \alpha > 45$	$45 > \alpha > 60^\circ$	$\alpha > 60^\circ$
Calcification/thrombus	$< 25\%$	25 - 50%	$> 50\%$	-

Suitability for EVAR depends on anatomy and device-specific factors
Complicated aortic neck favour supra renal fixation with bare spring/hooks
Chaikof et al, J Vasc Surg 2002; 35:1061-6

Complicated vs Uncomplicated Aortic Necks

Talent LPS Clinical Trial

	Complicated	Uncomplicated	p
n	153	66	
Blood loss (mL)	320	351	.99
Procedure time (mn)	177	160	.56
Transfusion	17 (11.1%)	7 (10.6%)	.99
Volume contrast (mL)	184	154	.13
Endoleak 18 months	4.3 %	18 %	.38
Renal events	42 (27.5%)	9 (13.6%)	.04

Fairman et al, J Vasc Surg 2004; 40:1074-1082

Collet Inférieur

Nécessité placer un stent distal

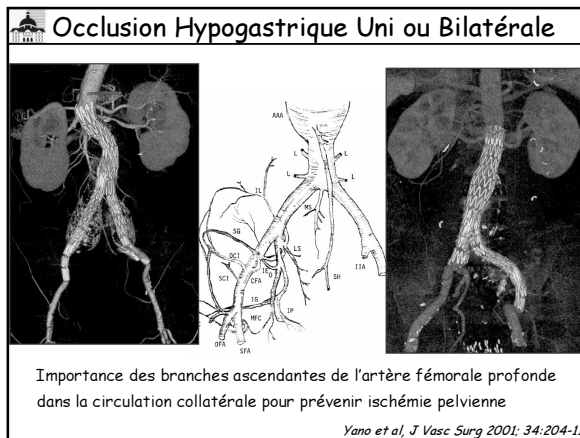
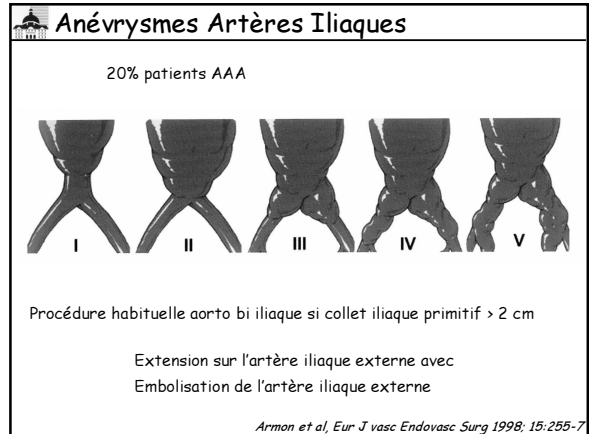
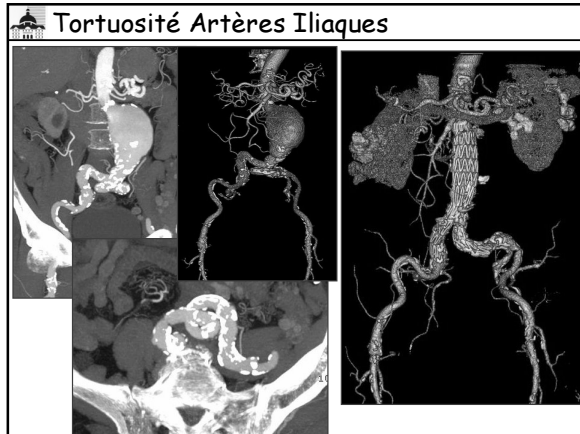
Parodi et al, J Endovasc Surg 1997; 4:102-10
Parodi et al, Ann Vasc Surg 1991; 5:491-9

Accès Iliofémoral

Pathologie occlusive
Calibre introducteurs nécessite vaisseaux ilio fémoraux de 7 mm

Tortuosité iliaque
Procédure plus complexe
Temps de fluoroscopie plus long
Plus de contraste
Plus d'extensions
Reconstruction artérielle plus fréquente
Risque plus élevé de traumatismes vaisseaux iliaques
Ne semble pas modifier résultats à moyen et à court terme.

Wolf et al, J Vasc Surg 2001; 34:594-9



Occlusion Hypogastrique Unilatérale

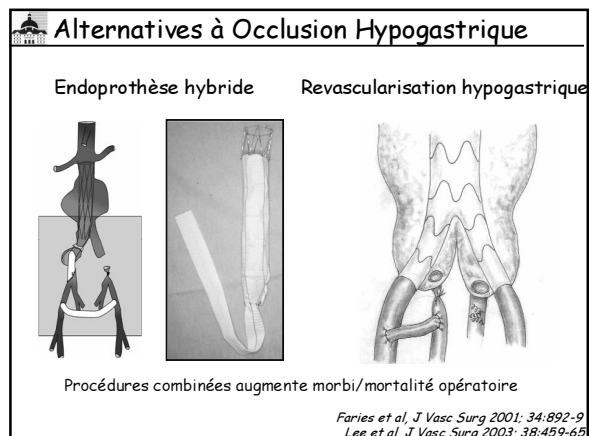
Auteurs	n	Complications %	Claudication fesse %	Impuissance %	Nécrose fesse %	Dysfonction Vésicale ou digestive %
Lee et al JVIR 2000	27 (24+3)	26	18	3	3	0
Cynamon et al JVIR 2000	22 Bif.	55	55			
	10 Prox.	10	10			
Razavi et al JVIR 2000	32 (25+7)	37.5	28	12		3 (rétention transitoire)

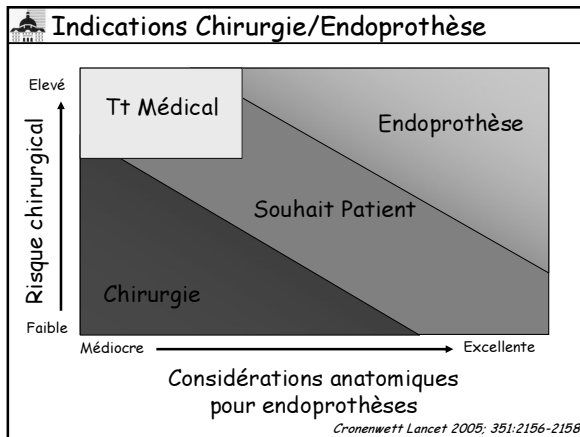
Occlusion Hypogastrique Bilatérale

	Endovasculaire (n=32)	Chirurgie (n=16)
Nécrose fessière	0	0
Colite ischémique	0	0
Déficit neurologique	0	0
Claudication fessière	5 (16%)	2 (13%)
Impuissance	2 (11%)	2 (20%)

Taux de complications suffisamment élevé pour justifier revascularisation

Mehta et al, J vasc Surg 2004; 40:698-702





- ### Conclusions
- Succès technique repose sur un bilan d'imagerie minutieux
 - Choix endoprothèse par opérateurs
 - Intérêt fixation supra rénale
 - Place des endoprothèses fenêtrées
 - Etudes complémentaires

- ### Remerciements
- Unité de radiologie vasculaire et interventionnelle
 - B. Cochetoux
 - R. Izzillo
 - M. Auguste
 - R. Boutekadjirt
 - N. Dahbi
 - W. Michalik
 - Service de chirurgie vasculaire
 - F. Koskas
 - E. Kieffer
 - Service de chirurgie cardiaque
 - P. Leprince
 - N. Bonnet
 - I. Gandjbakhch
 - A. Pavie
 - Service d'anesthésie réanimation

