

# Aspects Techniques de l'Angioplastie Carotidienne (C.A.S)

Pr. Assoc. Samy SLABA

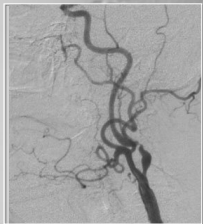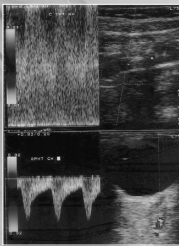
02/06/2006

## OBJECTIFS

- Quoi de neuf en 2006 ?
- Etapes
- Diagnostic
- Sélection
- Thérapeutique Mécanique
- Pharmacologie
- Suivi

## DIAGNOSTIC (1)

- Echo-Doppler
- Critères, Plaque

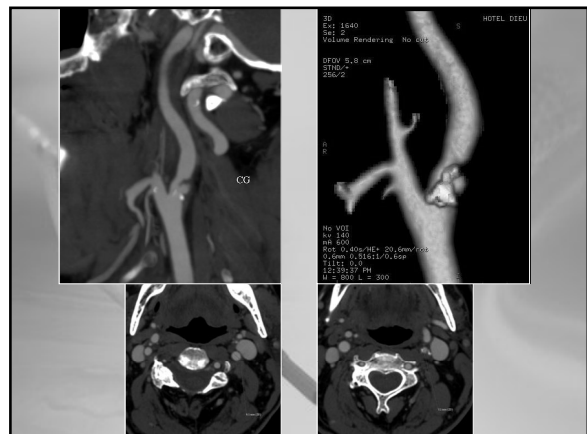


## DIAGNOSTIC (2)

- Angio 3D sur LCV + (et +)
- Etude volumique (VR)
- Analyse précise de la sténose
- Réduction de
  - temps,
  - contraste,
  - rx

## DIAGNOSTIC (3)

- MDCT (VCT 64)
- Etude non invasive
- 4 axes et divisions
- Collatéralités
- Rehaussement des AVC
- Mesure ?



## SELECTION

- > 50% Sympt, > 80% Asympt
- Chirurgie: un demi-siècle ...
- Limitations anatomiques



## INTERVENTION (1)

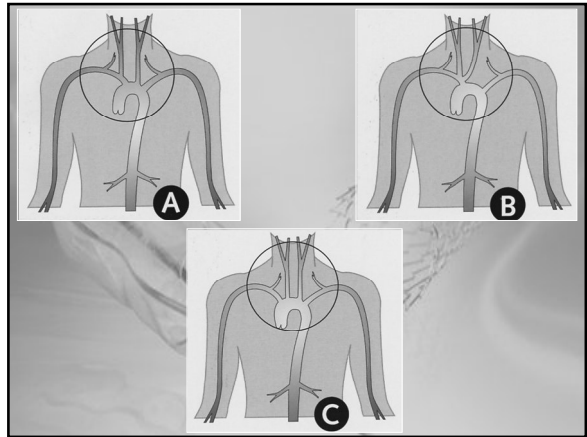
### APPAREILLAGE

- Convergence A°- CT (Capteur Plan)
  - 2000, l'idée est née
  - Fin 2004, premières applications
  - Diffusion en 2005
- Etude volumique, AXIALE, tissus mous
- IVUS en 2006

## INTERVENTION (2)

### ACCES

- Voies d'abord
- Variantes anatomiques
- Traçage artériel
- KT-guide v/s Désilet long
- Tortuosités, 3axial
- Cause d'échec +++



## INTERVENTION (3)

### IODE ?

- 1992, Kino et al pour chimioE°
- 2000, Slaba et al en intra-cérébral
- Contraintes de quantité, de qualité
- AJR, JI Mal. Vasc.

JJR 2000; 175:1467-1468  
© Anatomical Society

### Selective Angiography of Cerebral Aneurysm Using Gadodiamide in Polycystic Kidney Disease with Renal Insufficiency

Samy G. Slaba, Lisette F. El-Hajj, Georges A. Abboud and Victor A. Gebara

Journal des Maladies Vasculaires (Paris)  
© Masson, 2004, 29, 3, 165-167

### NOTES TECHNIQUES

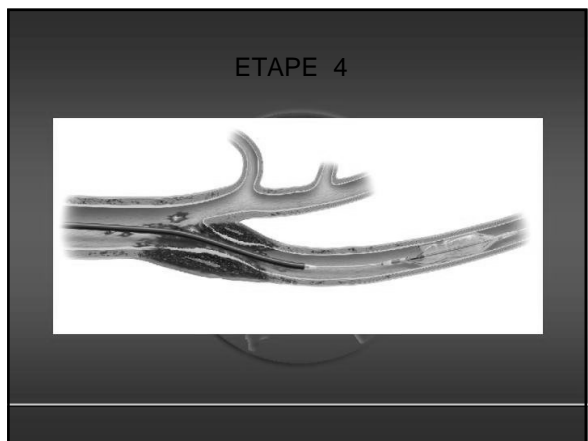
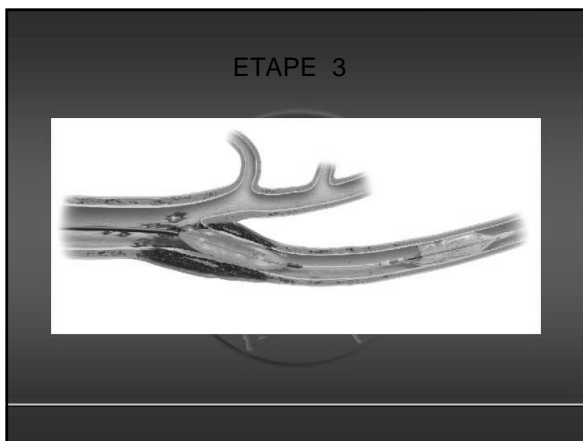
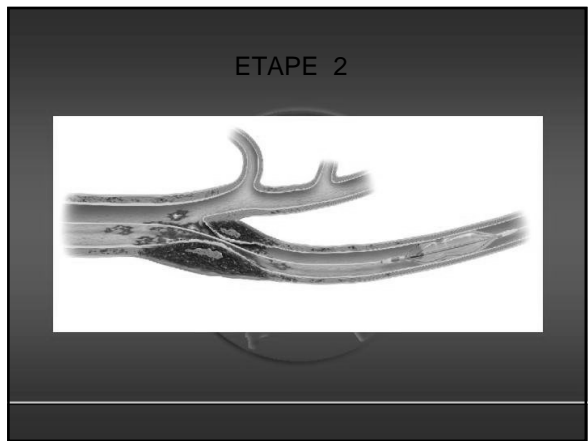
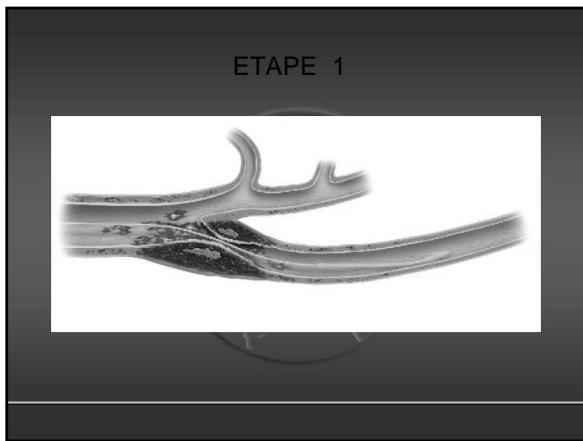
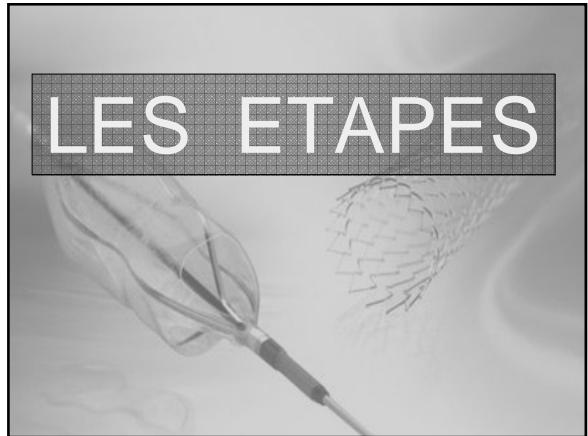
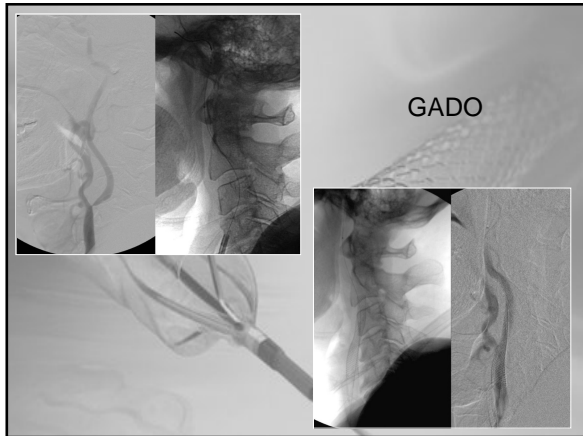### STENTING CAROTIDIEN PROTÉGÉ SOUS GADOLINIUM

S. SLABA (1), S. ABI KHALIL (1), J. NASSAR (1), K. KALLAB (2), G. TABET (3)

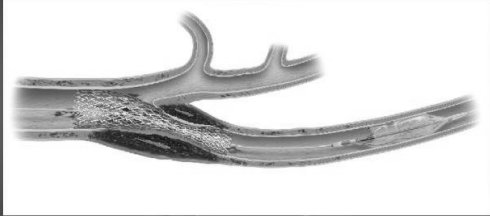(1) Service d'Imagerie Médicale,

(2) Service de Neurologie,

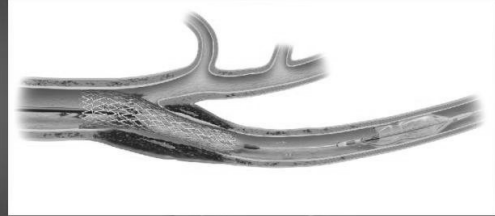(3) Service de Chirurgie Vasculaire, Hôpital-Doua de France, Rue Alfred Naccache, Beyrouth, Liban.



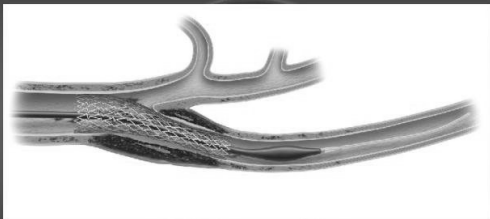ETAPE 5



ETAPE 6



ETAPE 7



ETAPE 8



### INTERVENTION (3)

#### PROTECTION en 2006

- Non ?
- Distale +++
  - Ballon ?
  - Filtre solidaire
  - Filtre seul
- Proximale

### INTERVENTION (4)

#### BALLON

- Détrôné par le filtre
- Tolérance ?
- Rares indications « héroïques »
- Modification récente de l'idée originale de Théron

## Balloon d'Occlusion Distale



- **Avantages:**
  - Protection quasi-totale de l'hémisphère homolatéral
  - Efficacité facile à contrôler
- **Inconvénients:**
  - Dommages possibles à la CI
  - Longue durée d'occlusion peut causer une ischémie
  - Collatérales CI-CE



## INTERVENTION (5)

### FILTRE

- Miniaturisation
- Navigabilité
- Indépendant du guide
- Echange
- Microcathéter



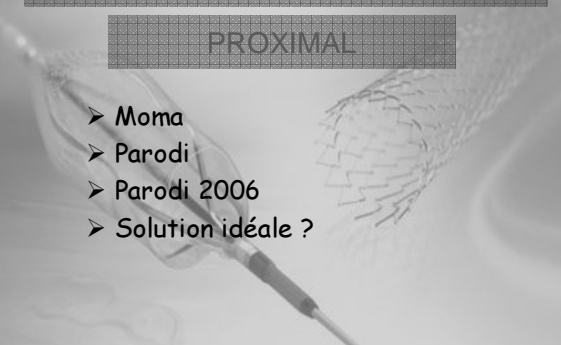

- Pores de 80 & 110 microns
- Quantité & calibre des particules
- Conformation au vaisseau
- Fermeture complète au retrait assurant le piégeage



## INTERVENTION (6)

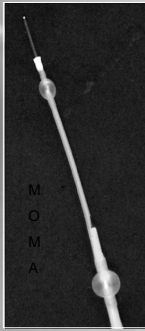


### PROXIMAL

- Moma
- Parodi
- Parodi 2006
- Solution idéale ?



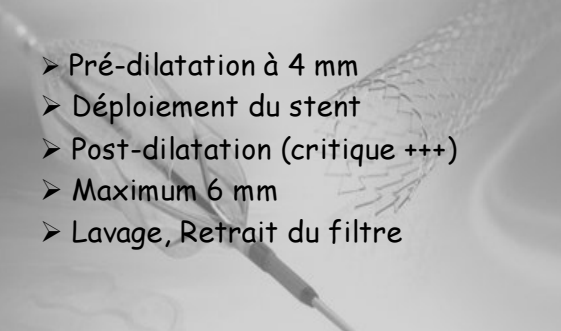
## INTERVENTION (7)

### PROXIMAL

## INTERVENTION (8)

- Pré-dilatation à 4 mm
- Déploiement du stent
- Post-dilatation (critique +++)
- Maximum 6 mm
- Lavage, Retrait du filtre



## INTERVENTION (9)

### STENT




- Auto-expansif
- Rectiligne ou Trapèze
- Bio-actif
- Graft

## INTERVENTION (10)

### STENT

- Surface de cellule (Houdart 2006)
- « Fil à couper le beurre »
- Precise Stent: conformabilité de l'ouvert, "closed cell" du fermé

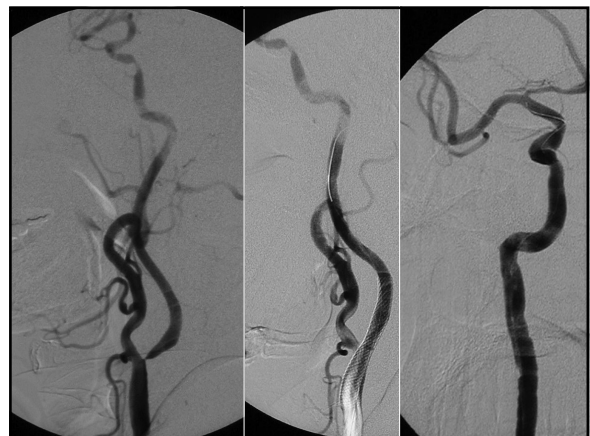### Carotid Wallstent Monorail



## INTERVENTION (11)

### INTRA-CRANIEN

- Sténose en Tandem
- Anévrisme
- Eviter "La Politique de l'Autruche"
- Tjs vérifier l'Intra-crânien !
- Image soustraite de qualité
- Fibrinolyse, Abciximab, Lasso...



## INTERVENTION (12)

### ANESTHESIE

- Surveillance clinique
- T.A., Pouls
- Héparine
- Plavix, Aspirine (J-5)
- Statines
- 24 heures S.I. (TA++, 23%, 21 h)

## INTERVENTION (13)

### PROBLEMES

- > 80 ans
- Symptomatique
- Hypo-échogène
- Calcification concentrique sévère
- Occlusion totale
- "String sign"

## INTERVENTION (14)

### SOLUTIONS

- IVUS et protrusion
- Diffusion en IRM
- HITS au DTC
- Cutting Baloon

## Quelques Chiffres

...

### Stenting and Angioplasty with Protection in Patients at High Risk for Endarterectomy 30 day complications

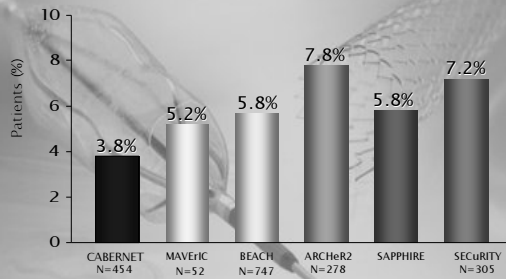
	Stenting (n=159)	CEA (n=151)	P
TIA	3.8%	2.0%	0.50
Major bleeding	8.3%	10.6%	0.56
Cranial nerve injury	0.0%	5.3%	<0.01

### SAPPHIRE 12 month outcomes

	Stenting (n=159)	CEA (n=151)	P
Death	6.9%	12.6%	NS
Stroke	5.7%	7.3%	NS
MI	2.5%	7.9%	0.04
Death/stroke/MI	11.9%	19.9%	0.048
TLR	0.6%	4.0%	
Stent registry	32/409 (15.8%)		

NEJM 2004; 351: 493-501

### USA Carotid Stenting Studies 30-Day Composite Endpoint



### CONCLUSION (1)

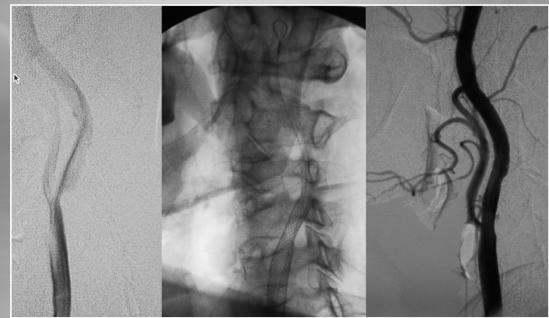
- Equipe rodée
- Matériel performant
- Sélection des patients
- Stent auto-exp + Filtre
- Médication +++
- Etudes hétérogènes !

### CONCLUSION (2)

Pour réussir le C.A.S  
et éviter la Casse

- Toujours insister sur le **"HAUT"** A° !
- Ne jamais insister sur le **"BEAU"** A°
  - "Le Mieux est l'ennemi du Bien"
  - Stent auto-expansif à 24 heures

H.A., 65 ans, CIG > 80%



### BEYROUTH

La Guerre



ARTERE Bouchée

L'Après-Guerre



CIRCULATION Rétablie

IT'S ONLY THE BEGINNING...

